

## ОПЫТ ЛЕЧЕНИЯ БАРОТРАВМЫ ЛЕГКИХ ТЯЖЕЛОЙ СТЕПЕНИ С ПРИМЕНЕНИЕМ СОВРЕМЕННОГО БАРОКОМПЛЕКСА

<sup>1</sup>Е. С. Артеменко\*, <sup>2</sup>И. К. Логоша

<sup>1</sup>1477 Военно-морской клинический госпиталь МО РФ, г. Владивосток, Россия

<sup>2</sup>Войсковая часть 43102, г. Владивосток, Россия

© Е. С. Артеменко, И. К. Логоша, 2018 г.

Баротравма легких — тяжелое профессиональное заболевание водолазов с разрывом легочной ткани и поступлением газа за пределы альвеолярного пространства. Радикальным способом лечения баротравмы легких является незамедлительная лечебная рекомпрессия в водолазной барокамере. Подробно рассмотрен клинический случай успешного лечения сочетанной с утоплением баротравмы легких в современном мобильном автономном барокомплексе. Проанализированы полученные при стационарном обследовании диагностические данные. Приведены результаты компьютерной томографии органов грудной клетки, проводимой для оценки эффективности лечения. Представлен анализ последствий лечебной рекомпрессии в водолазной барокамере в виде возможного воздействия вредных газообразных продуктов метаболизма человека. Решительные и целесообразные действия на этапах лечения баротравмы легких позволяют свести последствия заболевания к минимуму и сохранить профессиональную пригодность водолаза.

**Ключевые слова:** морская медицина, водолазная медицина, баротравма легких, водолазная барокамера, компьютерная томография, вредные газообразные продукты метаболизма человека, лечебная рекомпрессия.

## CASE OF A TREATMENT OF THE SERIOUS BAROTRAUMA OF THE LUNGS USING THE MODERN DIVING CHAMBER

*Evgenii S. Artemenko, Igor K. Logosha*

<sup>1</sup>1477 Naval clinical hospital of the Ministry of Defense of the Russian Federation, Vladivostok, Russia

<sup>2</sup>Military unit 43102, Vladivostok, Russia

Barotrauma of the lungs is a serious diver's professional disease with the rupture of lung tissue and gas spreading away from the alveolar space. The radical way of treatment of the barotrauma of the lungs is the urgent therapeutic recompression in the diving chamber. The clinical case of a successful treatment of the barotrauma of the lungs combined with the drowning using the modern mobile autonomous barocomplex is particularly observed. The diagnostic data obtained during the examination in the hospital is analyzed. The results of the computed tomography of the chest for efficiency evaluation of the treatment are given. The therapeutic recompression outcome in the diving chamber as a potential influence of the gaseous products of human metabolism is analyzed. The decisive and appropriate actions during the therapy of the barotrauma of the lungs allow to reduce the impact to a minimum and preserve the aptitude of the diver.

**Key words:** marine medicine, medicine of diving, barotrauma of the lungs, diving chamber, computed tomography, harmful gaseous products of human metabolism, therapeutic recompression.

**Для цитирования:** Артеменко Е.С., Логоша И.К. Опыт лечения баротравмы легких тяжелой степени с применением современного барокомплекса // *Морская медицина*. 2018. № 2. С. 67–72. DOI: <http://dx.doi.org/10.22328/2413-5747-2018-4-2-67-72>.

**Введение.** Баротравма легких (БЛ) — профессиональное заболевание водолазов, характеризующееся как комплекс патологических явлений, возникающих в результате разрыва легочной ткани или перерастяжения легких за пределы их эластических свойств вследствие резкого повышения (более 80–100 мм рт. ст.) или

понижения (более 90 мм рт. ст.) внутрилегочного давления с последующим поступлением альвеолярного газа в кровеносное русло или ткань легкого, а также в окружающие их органы.

По данным разных авторов, БЛ встречается у 70% водолазов из числа пострадавших при несчастных случаях (Пирано Д.Х. и др., 1955;

Эллиот Д. и др., 1975), при использовании аквалангов в 80% случаев причиной смерти является БЛ (Будрин Ю.П., 1976) [1, с. 312]. БЛ независимо от клинической формы должна рассматриваться как тяжелое заболевание. Клинически выделяют три формы БЛ: баротравматические эмфизему, пневмоторакс и газовую эмболию. Оцениваемые при диагностике БЛ симптомы разнообразны и зависят от степени повреждения легочной ткани, наличия воздуха в плевральной полости, количества и локализации газовых эмболов в кровеносных сосудах. В последнее время существенно расширила возможности диагностики и оценки эффективности лечения БЛ компьютерная томография (КТ), метод включен в проект «Стандарта медицинской помощи водолазам с БЛ при оказании специализированной, в том числе высокотехнологичной помощи» [2, с. 66–72].

Однако никакие лечебные и диагностические мероприятия не должны быть причиной задержки лечебной рекомпрессии (ЛР). Радикальным способом лечения БЛ является незамедлительная ЛР в водолазной барокамере, направленная на уменьшение объема попавших в кровеносные сосуды газовых пузырьков, а также на увеличение растворимости кислорода при его повышенном парциальном давлении. По данным В. Я. Назаркина (1979), при анализе исходов 97 случаев лечения БЛ гибель пострадавших при проведении им только симптоматической терапии без применения ЛР составила 75,5%, причем у всех выживших имелись осложнения со стойкой утратой трудоспособности [3, с. 32]. Дифференциальная диагностика БЛ с утоплением, имеющим место в водолазной практике, при отсутствии сознания у пострадавшего затруднительна и не должна быть причиной задержки выполнения сходных при этих видах патологии мероприятий по оказанию неотложной медицинской помощи. Так, при утоплении непосредственно [1, с. 98] или при подозрении на наличие БЛ в сочетании с утоплением, если условия предшествующего спуска и аварийного извлечения водолаза не позволяют исключить этого, все мероприятия

должны быть направлены на скорейшее повышение давления в барокамере до 70 метров<sup>1</sup> и дальнейшую ЛР<sup>2</sup>.

Достаточно редко в доступной литературе приводятся описания случаев сочетанной с утоплением БЛ на различных этапах лечения, в связи с чем приводим собственное наблюдение.

#### **Применение метода ЛР.**

Водолаз У., 27 лет, 18.04.2018 г. в ночных условиях выполнял поставленную задачу в регенеративном снаряжении с использованием кислорода в качестве дыхательной газовой смеси (ДГС) с запланированной глубиной погружения до 10 метров на подводном средстве движения. На 56-й минуте спуска произошло аварийное происшествие с резким увеличением глубины спуска, в результате которого страхующим водолазом с глубины 26 метров был извлечен пострадавший. На плавсредство аварийный водолаз был поднят без загубника и одной ласты, освобожден от снаряжения, разрезан гидрокомбинезон, начата эвакуация к обеспечивающей мероприятие барокамере одновременно с проведением мероприятий сердечно-легочной реанимации. Подкожно введено 30 мг преднизолона и 1 мл 0,1% адреналина гидрохлорида, проводилась ингаляция кислорода. При осмотре: сознание отсутствует, синюшность кожного покрова лица, подкожные вены головы и шеи расширены, пульс нитевидный, дыхание частое (до 30 в минуту), поверхностное, с обильным выделением пенистой кровянистой мокроты, зрачки расширены, реакция на свет крайне вялая. Поставлен предварительный диагноз: «Утопление в морской воде. Баротравма легких тяжелой степени». Примерно через 50 минут от начала происшествия пострадавший помещен в барокамеру РБК-1400 мобильного автономного барокомплекса<sup>3</sup>, начато повышение давления с целью проведения ЛР, в ходе которого пульс пальпаторно не определялся, частота дыхания учащалась до 40 в минуту, количество выделяемой пенистой мокроты незначительно увеличилось, начали проявляться кашлевые рефлекссы. По достижении глубины 70 метров ощутимой

<sup>1</sup> Здесь и далее: метры — метры водяного столба, величина избыточного давления, создаваемого воздухом в отсеке барокамеры.

<sup>2</sup> Правила водолазной службы Военно-Морского Флота. ПВС-ВМФ-2002. Часть II. Медицинское обеспечение водолазов Военно-морского флота. М.: Воениздат, 2004. 176 с.

<sup>3</sup> Приказ Министра обороны РФ от 26 апреля 2013 г. № 320дсп «О принятии на снабжение мобильного автономного барокомплекса».

динамики в деятельности сердечно-сосудистой и дыхательной систем не наблюдалось, состояние пострадавшего оставалось тяжелым, принято решение продолжить повышение давления до 100 метров. На достигнутой глубине водолаз в сознание не пришел, кожный покров начал приобретать бледно-розовую окраску, появился пульс слабого наполнения, объем выделяемой пены умеренно уменьшился. При переходе на первую остановку и максимальной выдержке (2 часа) на 70 метрах выраженного улучшения самочувствия не отмечалось, отшлюзованы и внутримышечно введены растворы: 90 мг преднизолона, 1 мл 0,1% адреналина гидрохлорида, 4 мл 12,5% этамзилата, 2 мл 5% кетопрофена, продолжена декомпрессия по режиму III в ПВС ВМФ-2002<sup>1</sup>. Спустя несколько минут пребывания на 2-й остановке (30 метров) водолаз пришел в сознание, открыл глаза, появилась некоторая двигательная активность, знаками сообщил, что слышит вопросы; частота дыхания до 30 в минуту, амплитуда дыхательных движений незначительно возросла, розовая пеннистая мокрота выделяется необильно, при аускультации оба легких участвуют в акте дыхания, дыхание резко ослаблено в нижних отделах, выслушиваются разнокалиберные влажные хрипы над всеми легочными полями. К окончанию выдержки (через 1,5 ч) незначительное количество пеннистой мокроты выделяется только при кашле, внутривенно введено 16 мг дексаметазона с выраженным положительным эффектом в виде уменьшения частоты дыхательных движений до 25 в минуту, снижение частоты приступообразного кашля вплоть до полного исчезновения, субъективно пострадавший отметил явное уменьшение дискомфорта при дыхании: «стало легче вдыхать». Для профилактики токсического действия кислорода применялись аскорбиновая кислота по 0,5 г и токоферола ацетат по 400 мг в сутки внутрь, для профилактики инфекционных осложнений внутримышечно 1 раз в сутки вводился цефтриаксон 2,0 г через 40 минут после введения 1 мл 2% хлоропирамина (супрастина). Дальнейшая декомпрессия проводилась на фоне постепенного улучшения состояния пострадавшего (возобновился диурез, появился аппетит). Примечательно, что картина динамики состояния с момента достижения наи-

большого давления практически идентична случаю БЛ на подводной лодке Балтийского флота в мае 2007 г. в ходе отработки выхода из торпедного аппарата, причем утопление в том случае было исключено судя по описанию в ежегодном информационном сообщении Управления поисковых и аварийно-спасательных работ Военно-морского флота (пострадавший дышал только из аппарата, нарушения герметичности снаряжения не было).

В период ЛР удаление из газовой среды отсека диоксида углерода осуществлялось химическим поглотителем известковым, которым каждые 5–7 ч переснаряжался скраббер<sup>2</sup> барокамеры. Вентиляция воздухом проводилась впуском воздуха в отсек и выпуском из предкамеры через каждые 30–90 минут, в течение периода, достаточного для подачи воздуха в количестве не менее 2 объемов отсека, учитывая давление. В связи с технически неисправным в период ЛР газоанализатором (газосигнализатором) и отсутствием обратной связи по степени уменьшения концентрации вредных веществ и диоксида углерода в газовой среде отсека эффективность проведения вентиляции оценивалась по исчезновению конденсата с иллюминатора в отсеке и самочувствию пострадавшего.

**Результаты обследования.** После декомпрессии произведен осмотр пострадавшего: состояние удовлетворительное, АД 115/75 мм рт.ст., пульс 72 удара в минуту, частота дыхания 16 в минуту, при отоскопии наружного слухового прохода патологии не выявлено, при ультразвуковой доплеровской локации газовые пузырьки не выслушиваются. Для дальнейшего обследования и лечения водолаз 20.04.2018 г. доставлен в 1477 Военно-морской клинический госпиталь с диагнозом: «Состояние после истинного утопления в морской воде. Баротравма легких тяжелой степени. Отравление кислородом, судорожная форма от 18.04.2018 г. Лечебная рекомпрессия по режиму III в ПВС ВМФ-2002 г. (18.04–20.04.2018 г.)».

На проведенной при госпитализации 20.04.2018 г. КТ органов грудной клетки во всех сегментах обоих легких определяется снижение пневматизации легочной паренхимы по типу «матового стекла» более выраженное справа, в S6 правого легкого визуализируется

<sup>1</sup> Правила водолазной службы Военно-Морского Флота. ПВС-ВМФ-2002. Часть II. Медицинское обеспечение водолазов Военно-морского флота. М.: Воениздат, 2004. 176 с.

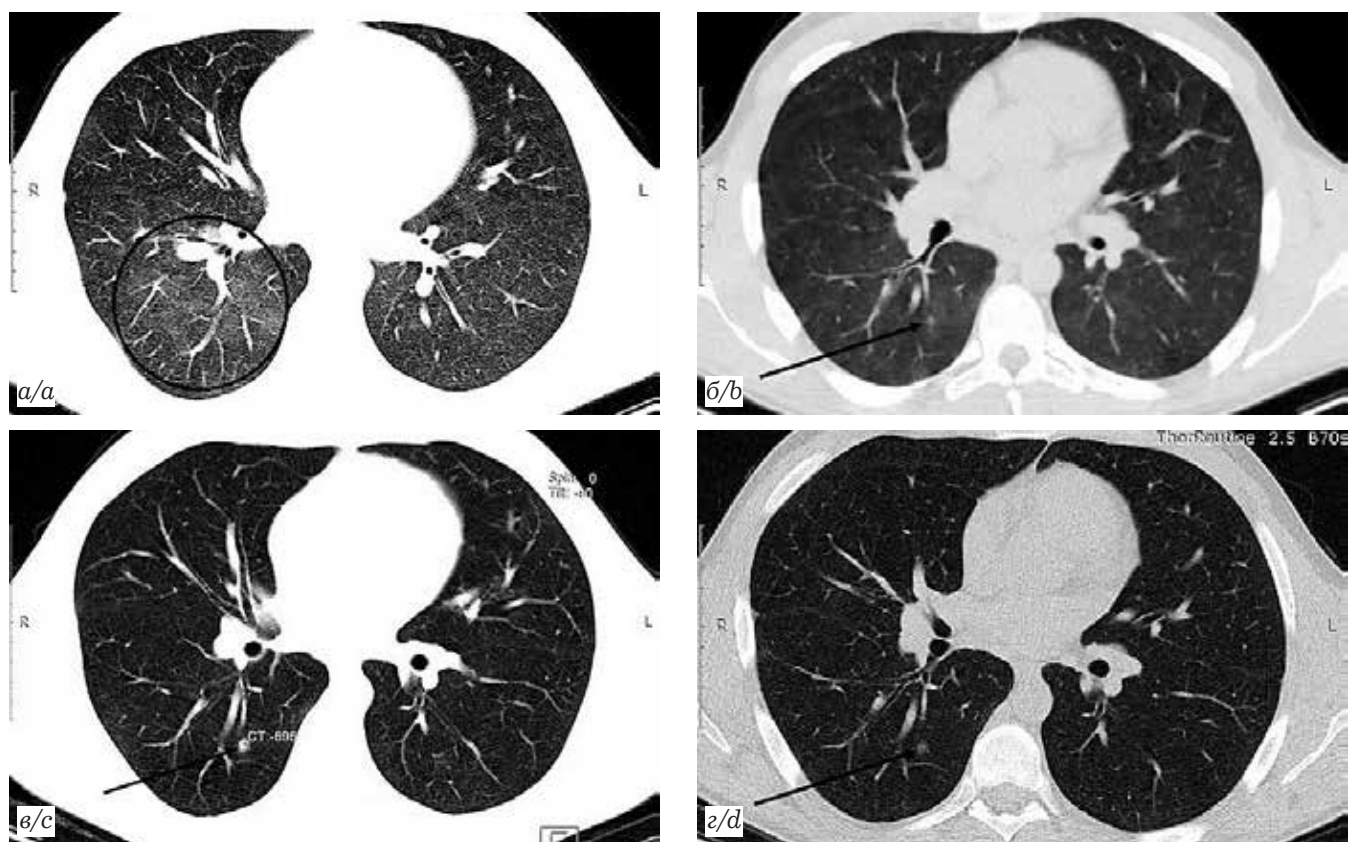
<sup>2</sup> Скраббер — устройство, состоящее из вентилятора, обеспечивающего поток воздуха сквозь поглотитель в кассете.

участок альвеолярной инфильтрации округлой формы с нечеткими контурами размерами 5×4 мм. На контрольной КТ от 27.04.2018 г. отмечается положительная динамика в виде повышения пневматизации легочной ткани, практически полной регрессии интерстициальных изменений легочной паренхимы, за исключением небольших участков верхней доле правого легкого, в то же время участок альвеолярной инфильтрации в S6 правого легкого уплотнился и увеличился в размерах до 7×6 мм. На КТ от 10.05.2018 г. при выписке: участок уплотнения в S6 правого легкого прежних размеров, плотность его уменьшилась (рисунок).

Учитывая данные анамнеза заболевания, КТ-динамику повышения пневматизации легочной ткани, размера и плотности образования в S6 правого легкого и уплотнения легочной паренхимы по типу «матового стекла», характеризующие развитие воспалительной реакции

в ответ на повреждение (разрыв) легочной ткани, сходные с картиной КТ известных случаев БЛ, можно сказать, что КТ является информативным методом диагностики БЛ и позволяет оценивать эффективность проведенной ЛР.

В результатах биохимического анализа крови, взятого в условиях барокамеры 19.04.2018 г., спустя сутки от начала рекомпрессии, была выявлена гипербилирубинемия и повышение уровня аспартатаминотрансферазы (АСТ) (билирубин 48,4 мкмоль/л, АСТ 82 ммоль/л), далее в ходе обследования и лечения в госпитале значения данных показателей снижались (22.04.2018 г.— билирубин 44 мкмоль/л, АСТ 42 ммоль/л; 04.05.2018 г.— билирубин 21,7 мкмоль/л), уровень билирубина нормализовался только к 10.05 (18,3 мкмоль/л). УЗИ органов брюшной полости, проведенное 27.04.2018 г., патологии со стороны печени не выявило. В качестве осложнения основного заболевания лечащим вра-



**Рисунок.** Компьютерная томограмма органов грудной клетки водолаза У. (аксиальная проекция, легочное окно, уровень нижней части корней легких) после лечебной рекомпрессии: а — симптом «матового стекла» при госпитализации; б — участок альвеолярной инфильтрации при госпитализации (стрелки); в — тот же участок инфильтрации через 7 дней; г — тот же участок через 20 дней

**Figure.** A computer tomogram of the chest organs of a diver U. (axial projection, pulmonary window, level of the lower part of the roots of the lungs) after therapeutic recompression: a — a symptom of «frosted glass» during hospitalization; b — area of alveolar infiltration during hospitalization (arrows); c — the same site of infiltration after 7 days; d — the same site in 20 days

чом терапевтического отделения поставлен диагноз: «Реактивный гепатит». При этом характерного для повреждения гепатоцитов при гипоксии увеличения количества белка в биохимическом анализе крови не отмечено [4, с. 69–70]. Следовательно, патологические изменения печени вряд ли можно связать с явлениями гипоксии (особенно учитывая, что в качестве ДГС в снаряжении использовался кислород), что подтверждается КТ головы и электроэнцефалограммой, при которых не выявлено какой-либо патологии, свойственной острому гипоксическому состоянию. В свою очередь, развитие в результате длительного воздействия высоких парциальных давлений кислорода «реактивного гепатита» изолированно, без явных признаков легочной формы отравления кислородом, также маловероятно, так как наиболее чувствительным (первоочередным) органом-мишенью при таком воздействии являются легкие, к тому же скомпроментированные баротравматическим повреждением. Однако проявлений легочной формы отравления кислородом в виде нарастающих признаков отека легких в ходе ЛР мы не наблюдали. Можно предположить, что эти явления были купированы введением глюкокортикоидов, но они применялись однократно и только на начальном этапе, а динамика состояния дыхательной системы улучшалась вплоть до окончания ЛР, помимо этого, применялась фармакологическая профилактика отравления кислородом. Повышение уровня билирубина и АСТ, скорее всего, связано с воздействием газообразных вредных веществ антропогенного происхождения в концентрациях выше предельно допустимых, что может быть обусловлено в том числе отсутствием санитарно-бытовой системы барокамеры, повышенной температурой газовой среды отсека и повторным испарением конденсата с вредными примесями системой электрического обогрева барокамеры [5, с. 154–156; 6, с. 47–53].

Необходимо отметить, что в клиническом анализе крови пострадавшего, взятого в условиях

барокамеры 19.04.2018 г., свойственных истинному утоплению в морской воде повышения гематокрита, концентрации эритроцитов и уменьшения их размеров не обнаружено. Вероятно, это связано с незначительным количеством морской воды, попавшей в легкие, следовательно, утопление в меньшей степени определяло тяжесть состояния пострадавшего на начальном этапе. При этом в результатах биохимического исследования того же анализа крови от 19.04.2018 г., значение креатининфосфокиназы (КФК) достигало 1853 ед./л при нормальных показателях миоглобина, КФК-МВ и Д-димера, что является следствием судорог, возникших при отравлении кислородом [7, с. 320]. Через 5 дней уровень КФК снизился до 147 ед./л. Позднее страхующий водолаз подтвердил, что пострадавший на глубине беспорядочно двигал конечностями.

Пациент 17.05.2018 г. выписан из стационара с улучшением, субъективно на момент выписки жалоб нет, состояние удовлетворительное, освидетельствован военно-врачебной комиссией (ВВК), вынесен экспертный диагноз: *«Временное функциональное расстройство дыхательной системы после истинного утопления в морской воде, баротравмы легких тяжелой степени с дыхательной недостаточностью (ДН) первой степени. Баротравма легких, разрыв легочной паренхимы в шестом сегменте правого легкого с ДН I степени вследствие повреждения, обусловленного острым одномоментным воздействием факторов военного труда»*. ВВК травма по степени нарушения состояния функции отнесена к легкому увечью<sup>1</sup>, водолаз признан временно негодным к военной службе сроком на 30 суток<sup>2</sup>, по окончании отпуски по болезни рекомендовано направление на ВВК для определения годности к службе водолазом<sup>3</sup>. Военнослужащий желает продолжать свою службу по специальности.

#### **Выводы.**

Решительные действия, особенно на начальных этапах лечения БЛ тяжелой степени с при-

<sup>1</sup> Постановление Правительства Российской Федерации от 29 июля 1998 г. № 855 «О мерах по реализации Федерального закона «Об обязательном государственном страховании жизни и здоровья военнослужащих, граждан, призванных на военные сборы, лиц рядового и начальствующего состава органов внутренних дел Российской Федерации, Государственной противопожарной службы, сотрудников учреждений и органов уголовно-исполнительной системы, сотрудников войск национальной гвардии Российской Федерации».

<sup>2</sup> Постановление Правительства Российской Федерации от 04 июля 2013 г. № 565 «Об утверждении Положения о военно-врачебной экспертизе».

<sup>3</sup> Правила водолазной службы Военно-Морского Флота. ПВС-ВМФ-2002. Часть II. Медицинское обеспечение водолазов Военно-морского флота. М.: Воениздат, 2004. 176 с.

менением длительных режимов ЛР, и целесообразное использование возможностей госпиталя (в том числе в период ЛР) позволяют свести последствия заболевания к минимуму и сохранить профессиональную пригодность водолаза.

Полученные при обследовании водолаза сведения подтверждают, что в необорудованных устройствами для очистки от вредных примесей барокамерах, в целях исключения риска нанесения ущерба здоровью водолаза в виде ятрогенных осложнений, длительную ЛР не следует проводить с вентиляцией по «замкнутому» циклу, так как накопление газообразных вредных веществ антропогенного происхождения приведет к такому негативному воздействию на организм человека, уровень которого

может быть сравним с повреждающим фактором, вызвавшим собственно специфическое водолазное заболевание.

Динамика состояния водолаза может потребовать от тактики водолазного врача использования еще более эффективных и не менее длительных режимов ЛР с использованием кислородно-азотно-гелиевой среды. Однако безопасное применение данных режимов в современных барокомплексах сомнительно в связи с технической и экономической необходимостью вентиляции по «замкнутому» циклу и вместе с тем отсутствием средств очистки от вредных примесей. Это существенно ограничивает возможности водолазного врача, особенно при лечении тяжелых и рецидивирующих случаев БЛ.

### ЛИТЕРАТУРА / REFERENCES

1. Смолин В.В., Соколов Г.М., Павлов Б.Н. Водолазные спуски до 60 метров и их медицинское обеспечение. 4-е изд., перераб. и доп. М.: Фирма «Слово», 2013. 608 с. [Smolin V.V., Sokolov G.M., Pavlov B.N. Vodolaznyespuski do 60 metrov i ih medicinskoe obespechenie. Izd. 4-e, pererab. i dop. Moscow: Firma «Slovo», 2013. 608 p. (In Russ.).]
2. Мясников А.А., Кленков И.Р., Чернов В.И., Зверев Д.П. Возможности компьютерной томографии для диагностики и оценки эффективности лечения баротравмы легких у водолазов // Мед.-биол. и соц.-психол. пробл. безопасности в чрезв. ситуациях. 2016. № 2 С. 66–72. [Mjasnikov A.A., Klenkov I.R., Chernov V.I., Zverev D.P. Vozmozhnosti comp'uternoj tomografii dlya diagnostiki i ochenki effektivnosti lecheniya barotravmy legkih u vodolazov. *Medical-Biological and Socio-Psychological Problems of Safety in Emergency Situations*, 2016, No. 2, pp. 66–72. (In Russ.).]
3. Назаркин В.Я. Барогипертензионные поражения и баротравма легких при подводных погружениях. Л.: ВМедА, 1979. 59 с. [Nazarkin V.Ya. Barohypertenzionnye porazheniya i barotravma legkih pri podvodnyh pogruzheniyah. *Leningrad: Izdatel'stvo VMedA*, 1979, 59 p. (In Russ.).]
4. Полищук Ю.С., Дончик Е.Г., Сальников А.Н. Случай острого кислородного голодания // Материалы VII-й Всеармейской науч.-практ. конф. СПб.: ВМедА, 2009. С. 69–70. [Polishyuk Yu.S., Donchik Ye.G., Sal'nikov A.N. Sluchaj ostrogo kislorodnogo golodaniya. *Baroterapiya v kompleksnom lechenii ranennykh, bol'nykhiporazhennykh, VII Scientific. Conf. Proceedings. Saint-Petersburg*, 2009, pp. 69–70. (In Russ.).]
5. Соколов Г.М., Комаревцев В.Н. Очистка газовой среды барокамер // Материалы IX Всеармейской науч.-практ. конф. с международным участием. СПб.: ВМедА, 2015. С. 154–156. [Sokolov G.M., Komarevtsev V.N. Ochistka gasovoj sredy barokamer. *Baroterapiya v kompleksnom lechenii ranennykh, bolnykh i porazhennykh, IX Scientific. Conf. Proceedings. Saint-Petersburg*, 2015, pp. 154–156. (In Russ.).]
6. Шайхутдинов Д.Г., Строй А.В., Иванов С.А., Мишаков В.В., Пирогов Н.А. Динамика концентрации газообразных вредных веществ в отсеке барокамеры, не имеющей технических средств для их удаления // Морская медицина. 2018. Т. 4, № 1. С. 47–53. [Shaikhutdinov D.G., Stroy A.V., Ivanov S.A., Mishakov V.V., Pirogov N.A. The dynamics of the concentration of gaseous harmful substances in the compartment of the pressure chamber do not have the technical means to remove them. *Morskaya medicina*, 2018, Vol. 4, No. 1, pp. 47–53. (In Russ.).]
7. Попп Дж.А., Дэшайе Э.М. Руководство по неврологии; пер. с англ. В. Ю. Халатова; под ред. акад. Н. Н. Яхно. М.: ГЭОТАР-Медиа, 2012. 688 с. [Popp J.A., Deshayе E.M. Rukovodstvo po nevrologii; transl. from eng. V. Yu. Halatova / pod red. akad. N. N. Yahno. *Moscow: Izdatel'stvo GEOTAR-Media*, 2012, 688 p. (In Russ.).]

Поступила в редакцию / Received by the Editor: 06.06.2018 г.

Контакт: Артеменко Евгений Сергеевич, [artemenko1983es@mail.ru](mailto:artemenko1983es@mail.ru)

#### Сведения об авторах:

Артеменко Евгений Сергеевич — капитан медицинской службы, начальник группы (лабораторной, специальной физиологии в силах флота) медицинского отряда ФГКУ «1477 Военно-морской клинический госпиталь» Минобороны России; 690005, Приморский край, г. Владивосток, Ивановская ул., д. 4; e-mail: [artemenko1983es@mail.ru](mailto:artemenko1983es@mail.ru);

Логоша Игорь Константинович — старший лейтенант медицинской службы, врач-специфизолог учебно-тренировочного комплекса войсковой части 43102; 690920, Приморский край, г. Владивосток; e-mail: [logosha.igor@ Rambler.ru](mailto:logosha.igor@ Rambler.ru).